تقنيات إعادة المعالجة

إزالة التاج :

في حالة السن المغطى بترميم على كامل التاج فان الطبيب أمام أمرين إما المحافظة على الترميم و النفوذ ضمنه أو إزالته وإعادة بنائه بعد المعالجة .

في حال اختيار الطبيب للدخول التاج فانه يستطيع اختيار سنابل متعددة مثل سنابل الكربايد التي تسهل النفوذ ضمن مادة التاج المصنوع منها .

من أهم مزايا النفوذ ضمن التاج و الحفاظ عليه إذا كان جيداً :

قلة التكلفة ، الحفاظ على الجمالية ، سهولة العزل وتثبيت الحاجز المطاطي و المحافظة على الاطباق وتأمين الختم المؤقت بين الجلسات.

If crown margins are poorly adapted,leakage and microbial contamination may occur during retreatment and between appointments.

appointments.

أما في حال اختيار الطبيب **لإزالة التاج** فإن هذا الأمر يسمح له بسهولة أكبر في الرؤية و إزالة اسهل للمواد المرممة كما أنه يقلل من الأخطاء المحتملة الا انه يزيد من تكلفة العمل و يصعب إجراءات العزل وتثبيت الحاجز المطاطي .

في حال إبقاء التاج ذو الحواف اللثوية الخاتمة جيداً تعد حفرة دخول أعرض من المعتاد لاتمام المعالجة اللبية

في بعض الحالات يمكن أن نزيل التاج الجيد أثناء المعالجة ويعاد استخدامه في نهاية الجلسة

إزالة التيجان المثبتة باسمنت دائم الالصاق قد يسبب كسرأ لتاج السن ،لذا تستخدم أدوات خاصة بعناية خلال هذه المرحلة

يتجنب إزالة التاج إذا كان نوع الاسمنت اللاصق وكمية النسج السنية المتبقية غير معروفة

الأدوات المخصصة لإزالة التيجان

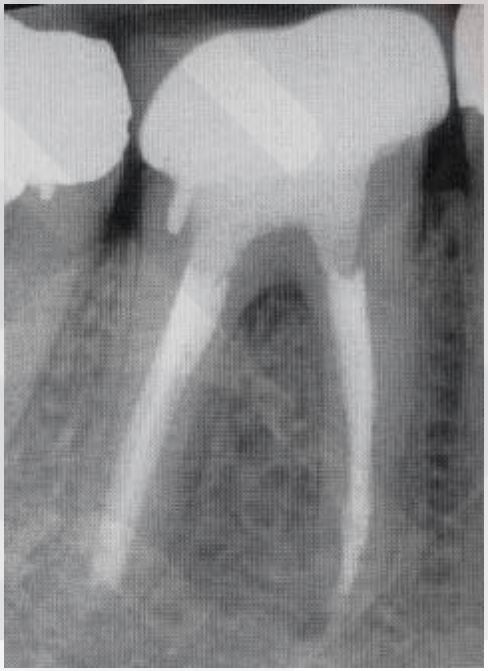

إزالة القلب المعدني والوتد:

تتطلب إعادة المعالجة في كثير من الحالات إزالة قلب معدني ووتد جذري

تكون الأوتاد الجذرية الكبيرة والطويلة عادة ثابتة بشكل كبير وإن أي محاولة لإزالتها يمكن أن تتسبب بكسر الجذر أو الوتد

الثبات :

يجب في البداية إضعاف ثبات الوتد الجذري وذلك بالتقليل من محيط القلب المعدني بالسنابل حتى يبقى الوتد البارز من القناة فقط.

بعد ها يلجأ إلى إضعاف ثبات الوتد مع السن بتكسير الاسمنت اللاصق باهتزازات الرؤوس فوق الصوتية وذلك بوضعها بين الوتد والسن لمدة 10-20 دقيقة

تعتبر الرؤوس فوق الصوتية (23) مناسبة لهذا الغرض

With Zirconium Nitride Coating

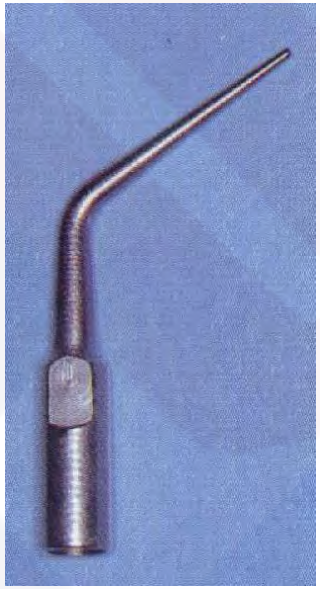

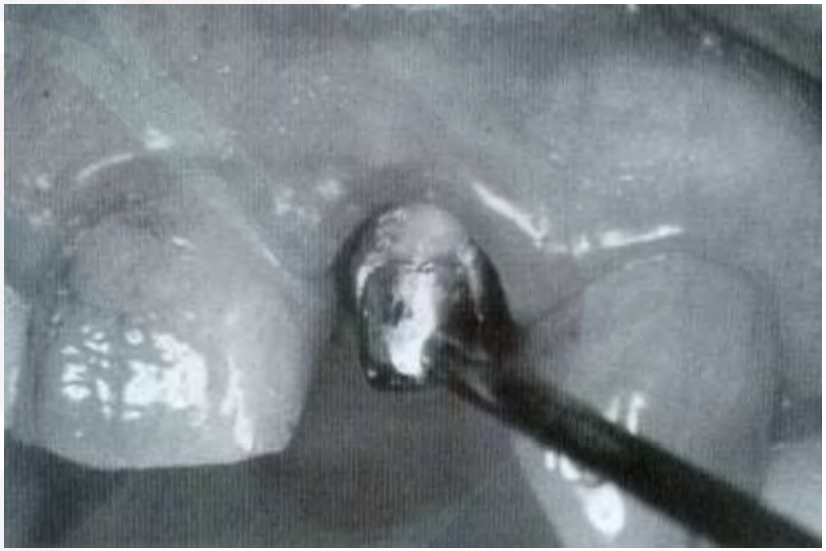

نزع الأوتاد :

إذا لم نتمكن من قلقلة الوتد بالاهتزازات فوق الصوتية نلجأ إلى نزعه بأدوات خاصة.

Gonon:

يقوم هذا النظام على شحذ الجدران الخارجية وتقليل محيط الوتد ثم تقوم بعمل حلزنات عليه لتتمكن قبضة أداة اخرى في هذا النظام من إدارة اللولب مع ضغط على المنطقة التاجية

Types of posts removal :

-Eggler.

- Ruddle

- Gonon

All of them work in a similar manner.

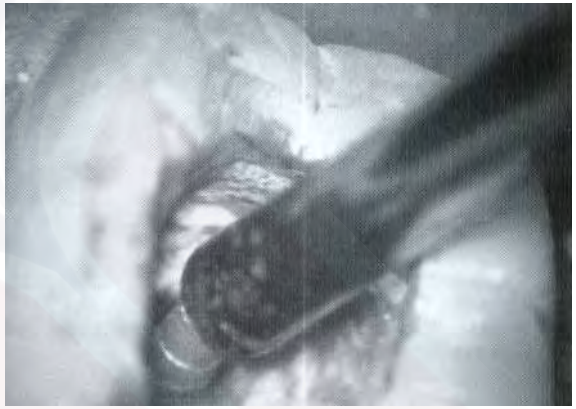

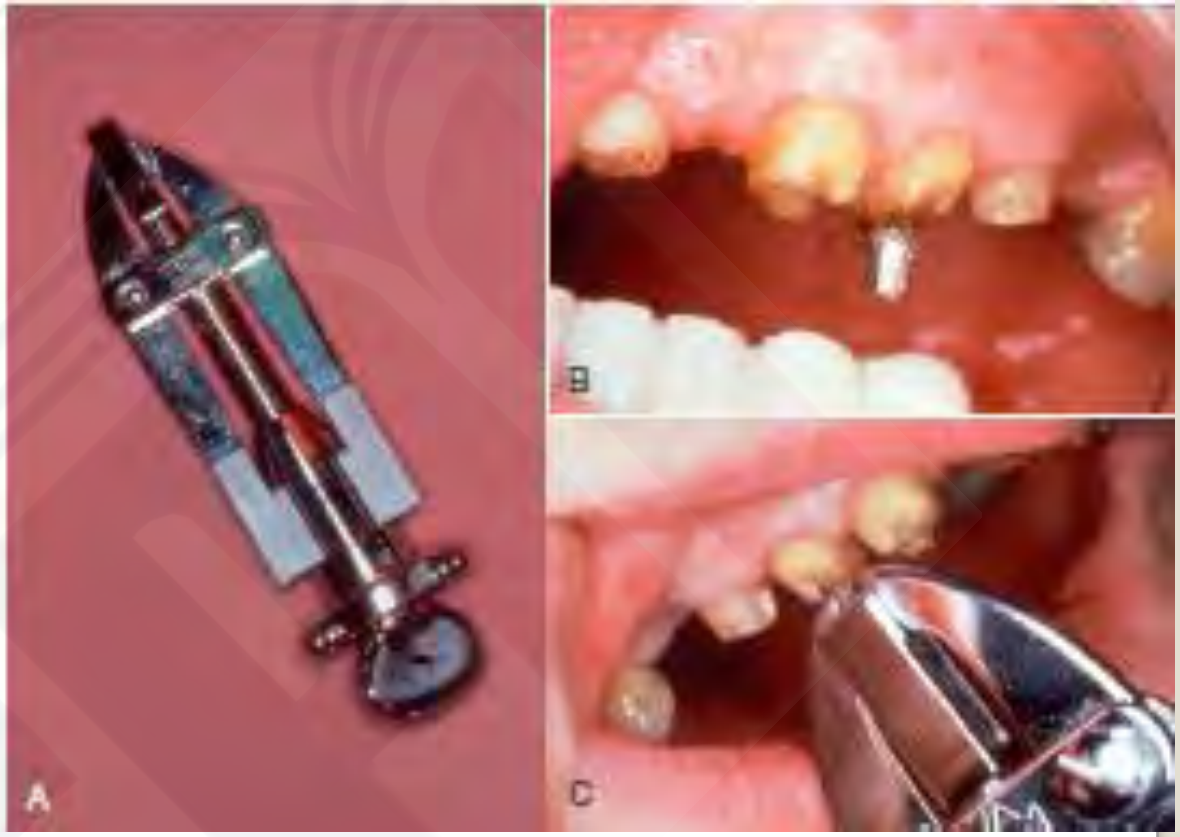

FIG. 8-26 A, Eggler Post Remover. B, Post has been contoured with a high-speed bur. C, Eggler Post Remover grasping the post. D, Elevating the post. [Reprinted with permission form Stamos DE, Gutmann JL: Revisiting the post puller, *J Endod* 17:467, 1991.]

تستخدم لإزالة التيجان و إزالة Eggler / Post Puller نظامي
القلب و الوتد المعدني المصبوبين كقطعة واحدة

Masserann groop

صمم هذا النظام لإزالة الوتاد الجذرية ويفضل استخدامه فقط في القسم التاجي تجنباً لانثقاب الجذر ويتضمن
أدوات حفر لخلق مسافة حول الوتد الجذري وأدوات قبض وإزالة الأوتاد

تجنب إزالة الوتد الجذري :

في الأسنان متعددة الجذور إذا استطب إعادة المعالجة في الجذور التي لاتحوي وتد جذري ،يمكن ان نعيد المعالجة من خلال القلب المعدني إلى الجذور المعنية دون أن نخاطر بإزالة الوتد وخاصة إذا كانت إزالته يمكن أن تعرض الجذر للانكسار

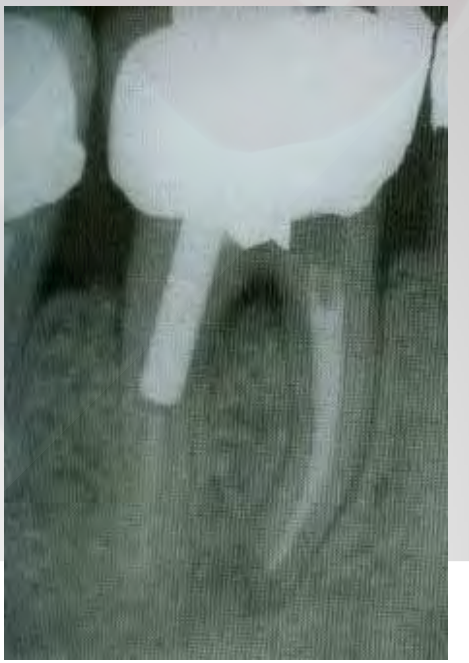

استعادة الدخول للمنطقة الذروية :

إزالة معاجين الحشو :

معاجين لينة :

تتم ازالتها من القناة بالتحضير بتقنية Crown Down مع استخدام سوائل الارواء .

معاجين صلبة :

يجب تليين الاسمنتات ذات الأساس الراتنجي باستخدام المحلات مثل تتراكلور ايتيلين ،كزيلول ،اوكاليبتوال ،اوجينول ثم تزال بنفس طريقة الاسمنتات اللينة

إذا لم نستطع إزالتها تكسر هذه الاسمنتات بالرؤوس فوق الصوتية مع ضغط عمودي خفيف

يتطلب هذا الإجراء صبر ودقة ووقت طويل

ويمكن الاستعانة بمسبر لبي حاد حيث يدخل في المسافة بين جدران القناة والحشوة لخلق مسافة تمكننا من إدخال الأدوات



Mueller burs:

حسخ وخ ىذاس نبرلم كازيًّ تاهيطُ نات سرا تسا فيإ نإت سا فحل جنم اة نقم
خلال فحل زضوخ
ذى إلا زجاء خطرب قطحطح جاز يجمز أبصًّ زيُّ شزعاع يي
خكز خبج ً دح ثدقبا ثا

إزالة الكوتابيركا :

تعتمد إزالة الكوتابيركا من القناة الجذربة على :

1كثافة حشوة الكوتابيركا

2الامتداد الذروي لحشوة الكوتابيركا

3انحناء القناة الجذرية

إن من أهم فوائد استخدام الكوتابيركا في حشو الأقنية الجذرية هي سهولة ازالتها . فبمجرد عمل مدخل للأقنية الجذرية من السهل مشاهدة الكوتابيركا بلونها الزهري عند فوهات الأقنية المعالجة .

يمكن استخدام مصدر حراري مع ناقل لإزالة الكمية الأكبر من الكوتابيركا في المنطقة التاجية و بعدها يستخدم الطبيب سنابل غيتس غليدن الصغيرة لإزالة ما تبقى من الكوتا ، بعدها يتم سبر القناة و نستخدم K-File 10-15.

في الأقنية المحشوة بشكل مخلخل فان الطريقة السابقة تكون كافية لإزالة كامل مواد الحشو أما في حال كانت القناة مختومة بشكل فعال فيجب استخدام المحاليل المذيبة لتسهيل عملية التفريغ .

إن معظم المحاليل المذيبة على درجة من السمية و لذلك يجب استخدامها بحذر

في حال تجاوز الكوتابيركا لمنطقة الذروة فان على الطبيب محاولة ازالتها باستخدام مبارد هيدستروم بحركة دورانية مع عقارب الساعة بشكل معتدل لعمق 0.5-1 ملم تحت منطقة التضيق الذروي بعدها يعاد إخراجه ببطء و حذردون أي دوران .

هنالك العديد من أنظمة المبارد الآلية تستخدم لاعادة المعالجة حيث تتميز بفعاليتها في إزالة مواد الحشو القنيوية و ذلك بفضل الراس العامل المميز لها و من هذه الأنظمة : GPX ,the ProTaper Universal retreatment files, Mtwo R.



إزالة أقماع الفضة –الأدوات المكسورة :

الأجسام المعدنية في الأقنية الجذرية أن تسحب أو نتجاوزها
تتوقف هذه الاجراءات على إمكانية الوصول للأداة المكسورة
وعلى تشريح الأقنية الجذرية

تزداد إمكانية الوصول للأداة المكسورة صعوبة كلما ابتعد موقعها من فوهة القناة وحتى الذروة وخاصة في الأقنية المنحنية

تجاوز الأدوات يكون اكثر سهولة في الأقنية ذات المقطع البيضاوي

سحب الأجسام المعدنية من حجرة اللب :

يشترط لعملية سحب أقماع الفضة أن تكون بارزة في حجرة اللب،

تستخدم الرؤوس فوق الصوتية لعمل اهتزازات لقلقلة قمع الفضة أو الأداة المكسورة وكسر الاسمنت حولها

بعد أن تصبح مخلخلة تمسك وتسحب بكلابات خاصة

الإنذار قصير الأمد والإنذار طويل الأمد لإعادة المعالجة اللبية

بالنسبة للانذار قصير الأمد لإعادة المعالجة اللبية بوجود مرض حول ذروي فإنه يحدث ألم وأحياناً ورم بعد إعادة المعالجة اللبية وهذا سبب إضافي يدعو لعدم انجاز إعادة المعالجة اللبية في جلسة واحدة بوجود مرض حول ذروي

يعتمد الانذار طويل الأمد لإعادة المعالجة اللبية على مدى استعادة كامل القناة الجذرية ، ويبلغ معدل الشفاء بعد إعادة المعالجة بوجود مرض حول ذروي 74 % وهو أقل من معدل الشفاء بعد المعالجة البدئية

يزداد معدل الشفاء عندما يعرف سبب ومصدر الانتان ويتم التخلص من كافة الجراثيم من منظومة الأقنية الجذرية أثناء إعادة المعالجة